

ВОСПАЛЕНИЕ, ИНДУЦИРОВАННОЕ РАЗНЫМИ ПЛАЗМИДНЫМИ ТИПАМИ РОССИЙСКИХ ШТАММОВ *YERSINIA PSEUDOTUBERCULOSIS*

Л.М. Сомова¹, Ф.Н. Шубин¹, Е.И. Дробот¹, И.Н. Ляпун¹, Н.Г. Плехова^{1,2}

¹ ФГБНУ НИИ эпидемиологии и микробиологии имени Г.П. Сомова, г. Владивосток, Россия

² ФГБОУ ВО Тихоокеанский государственный медицинский университет МЗ РФ, г. Владивосток, Россия

Резюме. В 2000-х годах значительно повысился интерес к дальневосточной скарлатиноподобной лихорадке (ДСЛ), регистрирующейся в основном в России и Японии. Это клинико-эпидемическое проявление псевдотуберкулеза у человека связано с конкретной клональной линией возбудителя болезни, характеризующейся определенным плазмидным профилем (pVM82, pYV48), сиквенс-типом (2ST) и аллелем гена *yadA* (1-й аллель). В работе изучены особенности воспалительных изменений, характеризующих плазмид-ассоциированную патогенность возбудителя ДСЛ. Исследована патоморфология органов экспериментальных животных, инфицированных внутрибрюшинно штаммами *Yersinia pseudotuberculosis* 4 плазмидных типов: 48⁺:82⁺; 48⁺:82⁻; 48⁻:82⁺; 48⁻:82⁻. При заражении животных штаммом Н-5015 Т⁺ (82⁺:48⁺) *Y. pseudotuberculosis*, содержащим две плазмиды с молекулярной массой 82 и 48 МДа, летальность составила 40%. С 3 суток инфекции обнаружена картина диффузной пневмонии с умеренной воспалительной инфильтрацией легочной ткани и изменения в лимфоидных органах, характеризующие иммунодефицит. При заражении штаммом Н-5015 Т⁻ (82⁺:48⁻) *Y. pseudotuberculosis* с одной плазмидой pVM82 МДа летальность составила 30%. С 3 суток инфекции выявлялась сосудистая реакция в легких и печени, на 5–7 сутки усиливались деструктивные изменения стенки сосудов. На этом фоне отмечалась периваскулярная инфильтрация преимущественно мононуклеарными клетками с явлениями очаговой пневмонии, реакция бронхо-ассоциированной лимфоидной ткани, минимальные деструктивные изменения в органах. На 7 сутки инфекции в печени обнаружены признаки гранулематозного воспаления в виде мелких скоплений мононуклеарных клеток и околососудистых компактных инфильтратов. Во все сроки инфекции отмечалась гиперплазия ткани лимфоидных органов. При инфекции, вызванной штаммом Н-5013 Т⁺ (48⁺), летальность составила 80%. Воспалительные изменения с преобладанием мононуклеарных клеток обнаружены уже через 1 сутки после заражения с картиной крупноочаговой бронхопневмонии, более выраженной у павших животных. У последних также отмечены признаки выраженной иммуносупрессии в лимфоидных органах. С 3 суток инфекции у всех зараженных животных обнаружена лимфоидная гипоплазия в селезенке и лимфоузлах на фоне патоген-ассоциированного повреждения ткани органов. После заражения бесплазмидным штаммом Н-5013 Т⁻ (48⁻) летальность составила 25%. С 3 суток инфекции имелась незначительная мононуклеарная воспалительная инфильтрация в легких и печени, умеренная гигантоклеточная реакция в пульпе селезенки и рыхлая перинодальная воспалительная инфильтрация лимфатических узлов. Таким образом, при моделировании инфекции, вызванной разными плазмидными типами *Y. pseudotuberculosis* получены данные о различиях морфогенеза изменений в органах экспериментальных животных, касающиеся динамики и генерализации воспалительной реакции, а также тяжести патоген-ассоциированных повреждений лимфоидной ткани. При наличии в штаммах *Y. pseudotuberculosis* плазмиды pVM82, в комплексе с плазмидой вирулентности pYV или без нее, уменьшалась распространенность воспалительной реакции и выраженность иммуносупрессии,

Адрес для переписки:

Сомова Лариса Михайловна
690087, Россия, г. Владивосток, ул. Сельская, 1,
ФГБНУ НИИ эпидемиологии и микробиологии им. Г.П. Сомова.
Тел.: 8 (423) 244-14-38 (служебн.).
E-mail: l_somova@mail.ru

Contacts:

Larisa M. Somova
690087, Russian Federation, Vladivostok, Selskaya str., 1,
Somov Institute of Epidemiology and Microbiology.
Phone: +7 (423) 244-14-38 (office).
E-mail: l_somova@mail.ru

Библиографическое описание:

Сомова Л.М., Шубин Ф.Н., Дробот Е.И., Ляпун И.Н., Плехова Н.Г. Воспаление, индуцированное разными плазмидными типами российских штаммов *Yersinia pseudotuberculosis* // Инфекция и иммунитет. 2019. Т. 9, № 2. С. 369–374. doi: 10.15789/2220-7619-2019-2-369-374

Citation:

Somova L.M., Shubin F.N., Drobot E.I., Lyapun I.N., Plekhova N.G. Inflammation induced by different plasmid types of russian *Yersinia pseudotuberculosis* strains // Russian Journal of Infection and Immunity = Infektsiya i immunitet, 2019, vol. 9, no. 2, pp. 369–374. doi: 10.15789/2220-7619-2019-2-369-374

проявляющейся делимфатизацией селезенки и лимфатических узлов, по сравнению с инфекцией, вызванной штаммом *Y. pseudotuberculosis*, несущим единственную плазмиду вирулентности pYV. Сделано предположение о значении плазмиды pVM82, присутствующей в российских штаммах *Y. pseudotuberculosis*, в ограничении воспалительной реакции, бактериальной диссеминации и тяжести повреждения лимфоидных органов.

Ключевые слова: псевдотуберкулез, дальневосточная скарлатиноподобная лихорадка, *Yersinia pseudotuberculosis*, плазмидные типы, воспаление, клетки врожденного иммунитета, иммуносупрессия.

INFLAMMATION INDUCED BY DIFFERENT PLASMID TYPES OF RUSSIAN *YERSINIA PSEUDOTUBERCULOSIS* STRAINS

Somova L.M.^a, Shubin F.N.^a, Drobot E.I.^a, Lyapun I.N.^a, Plekhova N.G.^{a,b}

^a Somov Research Institute of Epidemiology and Microbiology, Vladivostok, Russian Federation

^b Central Research Laboratory, Pacific State Medical University, Vladivostok, Russian Federation

Abstract. In the 2000s, a scientific interest to the Far Eastern scarlet-like fever (FESLF) mainly recorded in Russia and Japan was remarkably increased. Such clinical and epidemic manifestation of human pseudotuberculosis is related to a certain bacterial clonal lineage characterized by a specific plasmid profile (pVM82, pYV48), sequence type (2ST) as well as the *yadA* gene allele (1st allele). In our study we examined features of inflammatory changes characterizing plasmid-associated pathogenicity of the FESLF pathogen. In addition, organ histopathology in experimental animals infected intraperitoneally with *Y. pseudotuberculosis* strains of the four plasmid types 48⁺:82⁺; 48⁺:82⁻; 48⁻:82⁺; and 48⁻:82⁻ was investigated. It was found that the mortality rate in animals infected with *Y. pseudotuberculosis* H-5015 strain (82⁺:48⁺) bearing two plasmids with a molecular weight of 82 and 48 MDa was 40%. A picture of diffuse pneumonia with moderate inflammatory infiltration in pulmonary tissue and changes in lymphoid organs characterizing immunodeficiency we observed as early as 3 days postinfection (p.i.). On the contrary, animals infected with *Y. pseudotuberculosis* H-5015 strain (82⁺:48⁻) bearing a single plasmid 82 MDa pVM, mortality rate was 30%. A vascular reaction in the lungs and liver as well as deteriorated vascular destructive changes were revealed starting from day 3 and on day 5–7 days p.i., respectively, which was paralleled with perivascular infiltration mainly by mononuclear cells and focal pneumonia as well as a reaction of bronchial-associated lymphoid tissue and minimal organ destructive changes. On day 7 p.i., signs of granulomatous inflammation in the liver in a form of small mononuclear cell clusters and perivascular compact infiltrates were found. At all time points, lymphoid organ hyperplasia was noted. In case the infection caused by H-5013 strain (48⁺), the mortality rate was 80%. Inflammatory changes with dominant mononuclear cells were detected as early as 1 day p.i. associated with a picture of large focal bronchopneumonia, more pronounced in the non-survivor animals, also demonstrating signs of severe immunosuppression in the lymphoid organs. Starting from day 3 p.i., lymphoid hypoplasia in the spleen and lymph nodes was detected in all infected animals paralleled with pathogen-associated tissue damage in various organs. Animals infected with the plasmid-free H-5013 strain (48⁻) resulted in 25% mortality rate. Moreover, starting from day 3 p.i., a slight mononuclear inflammatory infiltration in the lungs and liver, a moderate giant cell reaction in the splenic pulp, and loose perinodal inflammatory infiltration in the lymph nodes were observed. Thus, while modeling infection caused by different plasmid types of *Y. pseudotuberculosis*, the data on differences in histopathology of changes in diverse organs regarding dynamics and generalization of the inflammatory response, as well as the severity of pathogen-associated damage in the lymphoid tissue were obtained. In case *Y. pseudotuberculosis* strains contained pVM82 plasmid with or without virulence plasmid pYV vs. single pYV-positive strains, an area of the inflammatory response as well as severity of immunosuppression manifested by splenic and lymph node delymphatization were decreased. It allowed to suggest that pVM82 plasmid found in Russia-originating *Y. pseudotuberculosis* strains might be implicated in limiting intensity of inflammatory response, bacterial dissemination and severity of lymphoid organ damage.

Key words: pseudotuberculosis infection, Far Eastern scarlet-like fever (FESLF), *Yersinia pseudotuberculosis*, plasmid types, inflammation, innate immunity cells, immunosuppression.

Введение

В 2000-х годах значительно повысился интерес к дальневосточной скарлатиноподобной лихорадке (ДСЛ), регистрирующейся в основном в России и Японии. Это клинико-эпидемическое проявление псевдотуберкулеза у человека связано с конкретной клональной линией возбудителя болезни, характеризующейся определенным плазмидным профилем (pVM82, pYV48), сиквенс-типом (2ST) и аллелем гена *yadA* (1-й аллель) [13]. Дальневосточная скарлатинопо-

добная лихорадка является генерализованным инфекционным заболеванием, отличающимся от спорадического псевдотуберкулеза в Европе, протекающего часто в форме гастроэнтерита. Идентифицированы ДСЛ-ассоциированные геномные элементы *Y. pseudotuberculosis*, включающие плазмиды pYV и pVM82, кодирующие спектр факторов патогенности возбудителя [5]. Плазмиды выявлены автором у 99% штаммов *Y. pseudotuberculosis* серовара 1, и наиболее часто выявляемыми были плазмиды вирулентности *Y. pseudotuberculosis* (pYV) с молекуляр-

ной массой (м.м.) 45–48 МДа, и плазида с м.м. 82 МДа (pVM82), являющаяся специфичной для российских штаммов *Y. pseudotuberculosis*. Заболеваемость псевдотуберкулезом в виде эпидемических вспышек (ДСЛ) обуславливает, в основном, плазмидный тип pYV48: pVM82 [3]. Дальневосточные штаммы, несущие эти плазмиды, продуцируют суперантиген YPMa, *Y. pseudotuberculosis*-производный митоген А, играющий, вероятно, ключевую роль в иммунопатогенезе ДСЛ [6].

Плазида вирулентности pYV кодирует белок наружной мембраны YadA, являющийся ведущим адгезином иерсиний, а также 7 разновидностей белков наружной мембраны Yops, которые представляют собой комплекс факторов, предназначенных для нейтрализации иммунокомпетентных клеток, а также запускающих апоптоз макрофагов и систему секреции III типа [7, 8, 12]. Патогенные виды *Yersinia* преимущественно нацелены на клетки врожденной иммунной системы и инактивируют их, ослабляя врожденный иммунный ответ [10]. Важно, что Yop-эффекторы, детерминированные плазмидой pYV, позволяют *Y. pseudotuberculosis* избегать воздействия нейтрофилов, имеющих существенное значение в ограничении диссеминации бактерий [14]. Менее изучена плазида pVM82 *Y. pseudotuberculosis*, которая не встречается у других представителей рода *Yersinia* [5]. Авторами показано, что среди природных штаммов *Y. pseudotuberculosis* встречается плазида с м.м. 57 МДа, которая не коррелирует с эпидемичностью штаммов и является фрагментом плазмиды pVM82 вместе с фрагментом ДНК в 25 МДа. Было установлено [1], что в присутствии плазмиды pVM82, содержащей этот фрагмент, подавляется образование антител к ряду основных антигенов *Y. pseudotuberculosis*. Нами установлены особенности метаболической активности клеток врожденного иммунитета, инфицированных разными плазмидными типами *Y. pseudotuberculosis*, которые свидетельствуют об угнетении бактерицидной способности фагоцитов [4], что имеет значение в патогенезе данной инфекции.

Цель работы: выявление особенностей воспалительной реакции при псевдотуберкулезе в зависимости от плазмидного спектра возбудителя и поиск дополнительных эффектов, связанных с плазмидой pVM82 *Y. pseudotuberculosis*.

Материалы и методы

Для воспроизведения экспериментальной инфекции внутрибрюшинно заражали беспородных белых мышей женского пола массой 18–20 г (200 особей). Животные находились на стандартной диете, содержались в боксированных помещениях с соблюдением всех правил и международных рекомендаций Европейской конвенции.

Использованы штаммы 4 плазмидных типов *Y. pseudotuberculosis*, полученные из коллекции НИИ эпидемиологии и микробиологии имени Г.П. Сомова: 1) штамм Н-5015 T⁺ (82⁺:48⁺), содержащий две плазмиды pVM82 и pYV, LD₅₀ составила 3,7 × 10⁷, и 2) его изогенный штамм Н-5015 T⁻ (82⁺:48⁻), содержащий одну плазмиду pVM82; 3) штамм Н-5013 T⁺ (48⁺), содержащий только плазмиду pYV, LD₅₀ составила 1,4 × 10⁸, и 4) его изогенный бесплазмидный штамм Н-5013 T⁻ (48⁻). Заражающая доза была равна 10-кратной LD₅₀ штаммов, вызывающей системную бактериальную инфекцию [11]. На 1, 3, 5 и 7 сутки после заражения брали кусочки легкого, печени, селезенки и брыжеечные лимфатические узлы, фиксировали их в 10% растворе формалина, забуференного по Лилли, обезвоживали в этаноле возрастающей концентрации и заливали в парафин по общепринятой методике. Гистологические срезы толщиной 3–5 мкм депарафинировали, окрашивали гематоксилин-эозином.

Результаты

При заражении животных штаммом Н-5015 T⁺ (82⁺:48⁺) *Y. pseudotuberculosis*, содержащим две плазмиды с молекулярной массой 82 и 48 МДа, на 5–7 сутки наблюдалась гибель мышей, летальность составила 40%. При гистологическом исследовании с 3 суток инфекции обнаружены диффузная пневмония с полиморфноклеточной (нейтрофилы, макрофаги) инфильтрацией легочной ткани (рис. 1А) и изменения в лимфоидных органах, характеризующие иммунодефицит. Эти изменения, связанные с бактериальной диссеминацией, были сильнее выражены у погибших животных. Колонии бактерий визуализировались в виде гомогенных пятен (рис. 1Б, В), что придавало ткани лимфоидных органов (селезенка, лимфоузлы) вид «изъеденных молью» (по терминологии F. Guinet и соавт., 2008) [9]. У павших животных наблюдалось сходство морфологической картины геморрагической пневмонии с поражением легких при *Y. pestis*-инфекции.

При инфекции, вызванной штаммом Н-5013 T⁺ (48⁺) *Y. pseudotuberculosis*, несущим единственную плазмиду вирулентности pYV с молекулярной массой 48 МДа, гибель животных отмечали уже с 1 суток инфекции, летальность составила 80%. Генерализованная воспалительная реакция с преобладанием мононуклеарных клеток обнаружена через 1 сутки после заражения с картиной крупноочаговой бронхопневмонии (рис. 2А), более выраженной у павших мышей, у которых также отмечено выраженное разрежение ткани лимфоидных органов (рис. 2Б). С 3 суток у всех животных обнаружена гипоплазия селезенки и лимфатических узлов.

При заражении штаммом Н-5015 T⁻ (82⁺:48⁻) *Y. pseudotuberculosis*, несущим только плазмиду

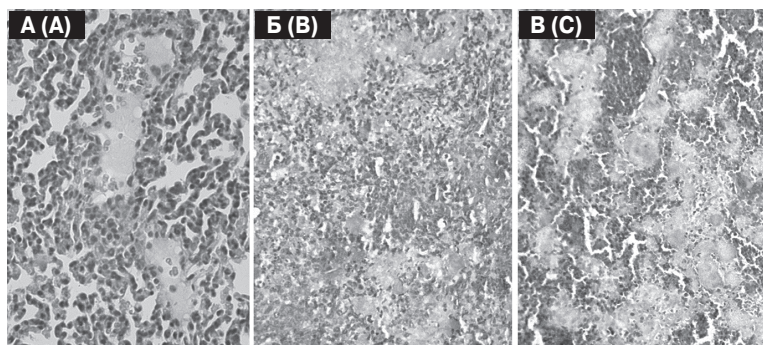


Рисунок 1. Легкое (А) и селезенка (Б, В) животных, зараженных штаммом H-5015 T⁺ (82⁺:48⁺) *Y. pseudotuberculosis*, 5 суток после заражения, x200. Окраска гематоксилином и эозином

Figure 1. Histopathology analysis of the lung (A) and spleen (B, C) sections obtained from animals infected with strain H-5015 T⁺ (82⁺: 48⁺) *Y. pseudotuberculosis*, day 5 p.i. Magnification x200. Stained with hematoxylin and eosin

рVM82, гибель животных отмечалась с 5 суток после заражения, летальность составила 30%. Патоморфологические изменения выявлялись с 3 суток в виде сосудистой реакции в легких, печени и усилением ее с деструктивным изменением сосудистой стенки на 5–7 сутки наблюдения. На этом фоне отмечались воспалительные изменения с периваскулярной инфильтрацией преимущественно мононуклеарными клетками, явлениями очаговой пневмонии (рис. 3А) и реакцией бронхо-ассоциированной лимфоидной ткани при незначительных деструктивных изменениях в органах. Выраженные изменения наблюдались лишь у павших мышей в виде серозно-геморрагической пневмонии, вероятно, как проявления инфекционно-токсического шока, с диффузной рыхлой моноцитарно-лимфоцитарной инфильтрацией легкого. Важно отметить, что в печени воспалительные изменения на 7 сутки имели признаки гранулематозного воспаления в виде мелких скоплений мононуклеарных клеток (рис. 3Б) и компактных околососудистых инфильтратов. Во все сроки инфекции отмечалась гиперплазия ткани лимфоидных органов (рис. 3В, Г). Лишь у павших на 5–7 сутки мышей обнаружена картина септической селезенки с гипоплазией лимфоидных фолликулов при минимальной воспалительной реакции.

После заражения бесплазмидным штаммом H-5013 T⁻ (48⁻) *Y. pseudotuberculosis* гибель животных наблюдалась на 5–7 сутки инфекции, летальность составила 25%. С 3 суток после заражения выявлена умеренная сосудистая реакция в органах, незначительная мононуклеарная воспалительная инфильтрация в легких и печени, умеренная гигантоклеточная реакция в пульпе селезенки и рыхлая перинодальная лимфоидная инфильтрация лимфатических узлов. У павших на 5–7 сутки животных обнаружены резкая сосудистая реакция с деструкцией стенки сосудов, геморрагическое пропитывание легочной ткани и минимальная воспалительная реакция, а также лимфоидная гипоплазия в селезенке и лимфатических узлах.

Обсуждение

Полученные результаты свидетельствовали о зависимости гистопатологии псевдотуберкулезной инфекции от плазмидного типа возбудителя. Наибольшая летальность (80%) наблюдалась при инфекции, вызванной одноплазмидным штаммом H-5013 T⁺ (48⁺) *Y. pseudotuberculosis*, несущим единственную плазмиду вирулентности рYV, которая характеризовалась воспалительными изменениями в органах с преоб-

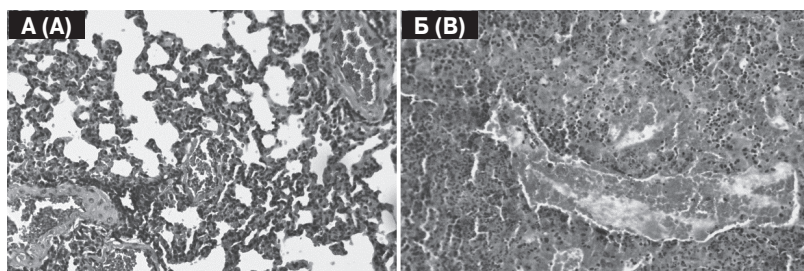


Рисунок 2. Легкое (А) и селезенка (Б) животных, зараженных штаммом H-5013 T⁺ (48⁺) *Y. pseudotuberculosis*, 5 суток после заражения, x200. Окраска гематоксилином и эозином

Figure 2. Histopathology analysis of the lung (A) and spleen (B) sections obtained from animals infected with strain H-5013 T⁺ (48⁺) *Y. pseudotuberculosis*, day 5 p.i. Magnification x200. Stained with hematoxylin and eosin

ладанием мононуклеарных клеток, начиная с 1 суток после заражения, и развитием с 3 суток инфекции выраженной делимфатизации в селезенке и лимфатических узлах, свидетельствующей о выраженной иммуносупрессии. При инфекции, вызванной двухплазмидным штаммом Н-5015 (82⁺:48⁺) *Y. pseudotuberculosis*, летальность была в 2 раза меньше, по сравнению с одноплазмидным штаммом 5013 Т⁺ (48⁺), наблюдались воспалительные изменения с участием нейтрофилов и макрофагов, деструктивные повреждения лимфоидных органов разной степени тяжести у выживших и павших животных. Сходные показатели летальности выявлены нами ранее при оральной инфекции у кроликов, вызванной такими же плазмидными типами *Y. pseudotuberculosis*, несущими одну плазмиду с молекулярной массой 48 МДа и две плазмиды с массой 48 и 82 МДа [2].

При заражении штаммом Н-5015 Т⁻ (82⁺:48⁻) *Y. pseudotuberculosis*, несущим единственную плазмиду рVM82, патология в органах проявлялась менее острым воспалением с преобладанием мононуклеаров, без гипоплазии лимфоидных органов, с минимальными некротическими изменениями тканей. Выраженные изменения с явлениями инфекционно-токсического шока, гипоплазией лимфоидных органов при минимальной воспалительной реакции наблюдались лишь у павших животных. Инфицирование бесплазмидным штаммом

Н-5013 Т⁻ (48⁻) *Y. pseudotuberculosis* вызвало незначительную органопатологию со слабой воспалительной реакцией без явлений иммуносупрессии, и лишь у 1/4 животных летальную инфекцию. Можно предположить, что значение плазмиды рVM82, присутствующей в российских штаммах *Y. pseudotuberculosis*, связано с уменьшением остроты воспалительной реакции, бактериальной диссеминации и тяжести патоген-ассоциированных повреждений лимфоидных органов. В определенной мере это объясняет редкость септических осложнений и низкую летальность при ДСЛ [2].

Таким образом, при моделировании инфекции, вызванной разными плазмидными типами *Y. pseudotuberculosis*, получены данные о различиях морфогенеза изменений в органах-мишенях экспериментальных животных, касающиеся динамики и генерализации воспалительной реакции, а также тяжести патоген-ассоциированных повреждений лимфоидной ткани. При наличии в штаммах *Y. pseudotuberculosis* плазмиды рVM82 в комплексе с плазмидой вирулентности рYV молекулярной массой 48 МДа или без нее, уменьшалась распространенность воспалительной реакции и выраженность иммуносупрессии, проявляющейся делимфатизацией селезенки и лимфатических узлов, по сравнению с инфекцией, вызванной штаммом *Y. pseudotuberculosis*, несущим единственную плазмиду вирулентности рYV.

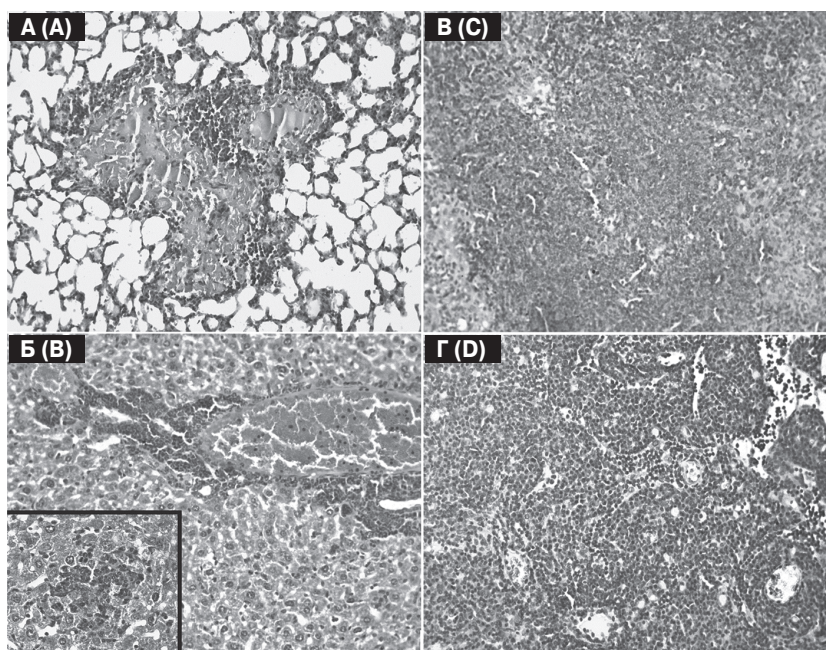


Рисунок 3. Легкое (А), печень (Б), селезенка (В) и лимфатический узел (Г) животных, зараженных штаммом Н-5015 Т⁻ (82⁺:48⁻) *Y. pseudotuberculosis*, 5 сутки после заражения, х200; 2Б, вставка, — х400. Окраска гематоксилином и эозином

Figure 3. Histopathology analysis of the lung (A), liver (B), spleen (C), and lymph node (D) sections obtained from animals infected with strain Н-5015 Т⁻ (82⁺; 48⁻) *Y. pseudotuberculosis*, day 5 p.i. Magnification x200; 2B, inset, — x400. Stained with hematoxylin and eosin

Список литературы/References

1. Гинцбург А.Л., Шубин Ф.Н., Шовадаева Г.А., Куличенко А.Н., Янишевский Н.В. Новый признак патогенности, кодируемый плазмидой pVM82 *Yersinia pseudotuberculosis* // Генетика. 1988. Т. 24, № 9. С. 1562–1571. [Gintsburg A.L., Shubin F.N., Shovadaeva G.A., Kulichenko A.N., Yanishevsky N.V. A new trait of pathogenicity, encoded by pVM82 plasmid of *Yersinia pseudotuberculosis*. *Genetika = Genetics*, 1988, vol. 24, no. 9, pp. 1562–1571. (In Russ.)]
2. Исачкова Л.М., Жаворонков А.А., Антоненко Ф.Ф. Патология псевдотуберкулеза. Владивосток: Дальнаука, 1994. 190 с. [Isachkova L.M., Zhavoronkov A.A., Antonenko F.F. Pathology of pseudotuberculosis. *Vladivostok: Dal'nauka*, 1994. 190 p. (In Russ.)]
3. Сомов Г.П., Покровский В.И., Беседнова Н.Н., Антоненко Ф.Ф. Псевдотуберкулез. М.: Медицина, 2001. 253 с. [Somov G.P., Pokrovskiy V.I., Besednova N.N., Antonenko F.F. Pseudotuberculosis. *Moscow: Medicina*, 2001. 253 p. (In Russ.)]
4. Сомова Л.М., Шубин Ф.Н., Дробот Е.И., Плехова Н.Г., Ляпун И.Н. Плазмид-ассоциированная вирулентность *Yersinia pseudotuberculosis* и инфекционный процесс // Журнал микробиологии, эпидемиологии и иммунобиологии. 2016. № 6. С. 74–84. [Somova L.M., Shubin F.N., Drobot E.I., Plekhova N.G., Lyapun I.N. Plasmid-associated virulence of *Yersinia pseudotuberculosis* and infectious process. *Zhurnal mikrobiologii, epidemiologii i immunobiologii = Journal of Microbiology, Epidemiology and Immunobiology*, 2016, no. 6, pp. 74–84. (In Russ.)]
5. Шубин Ф.Н., Гинцбург А.Л., Китаев В.М., Янишевский Н.В., Зенкова З.Г. Анализ плазмидного состава штаммов *Yersinia pseudotuberculosis* и его применение для типирования возбудителя псевдотуберкулеза // Молекулярная генетика, микробиология, вирусология. 1989. № 6. С. 20–25. [Shubin F.N., Gintsburg A.L., Kitaev V.M., Yanishevskiy N.V., Zenkova Z.G. Analysis of the plasmid composition of *Yersinia pseudotuberculosis* strains and its use for typing the causative agent of pseudotuberculosis. *Molekulyarnaya genetika, mikrobiologiya, virusologiya = Molecular Genetics, Microbiology, Virology*, 1989, no. 6, pp. 20–25 (In Russ.)].
6. Amphlett A. Far East scarlet-like fever: a review of the epidemiology, symptomatology, and role of superantigenic toxin: *Yersinia pseudotuberculosis*-derived mitogen A. *Open Forum Infect. Dis.*, 2016, vol. 3, iss. 1. doi: 10.1093/ofid/ofv202
7. Brodsky I.E., Medzhitov R. Reduced secretion of YopJ by *Yersinia* limits in vivo cell death but enhances bacterial virulence. *PLoS Pathog.*, 2008, vol. 4: e1000067.
8. Cornelis G. The type III secretion injectisome, a complex nanomachine for intracellular 'toxin' delivery. *Biol. Chem.*, 2010, vol. 391, no. 7, pp. 745–51. doi: 10.1515/bc.2010.079
9. Guinet F., Ave P., Jones L., Huerre M., Carniel E. Defective innate cell response and lymph node infiltration specificity *Yersinia pestis* infection. *PLoS One*, 2008, vol. 3, no. 2: e1688. doi: 10.1371/journal.pone.0001688
10. Marketon M.M., DePaolo R.W., DeBord R.W., Jabre B., Schneewind O. Plaque bacteria target immune cells during infection. *Science*, 2005, vol. 309, pp. 1739–1741. doi: 10.1126/science.1114580
11. Navarini A.A., Lang K.S., Verschoor A., Recher M., Zinkernagel A.S., Nizet V., Odermatt B., Hengartner H., Zinkernagel R.M. Innate immune-induced depletion of bone marrow neutrophils aggravates systemic bacterial infections. *PNAS*, 2009, vol. 106, no. 17, pp. 7107–7112. doi: 10.1073/pnas.0901162106
12. Peters K.N., Dhariwala M.O., Hughes-Hanks J.M. Early apoptosis of macrophages modulated by injection of *Yersinia pestis* YopK promotes progression of primary pneumonic plague. *PLoS Pathog.*, 2013, vol. 9, no. 4: e1003324. doi: 10.1371/journal.ppat.1003324
13. Timchenko N.F., Adgamov R.R., Popov A.F., Psareva E.K., Sobyenin K.A., Gintsburg A.L., Ermolaeva S.A. Far East scarlet-like fever caused by a few related genotypes of *Yersinia pseudotuberculosis*. *Emerg. Infect. Dis.*, 2016, vol. 22, no. 3, pp. 503–506. doi: 10.3201/eid2203.150552
14. Westermarck L., Fahlgren A., Fallmana M. *Yersinia pseudotuberculosis* efficiently escapes polymorphonuclear neutrophils during early infection. *Infect. Immun.*, 2014, vol. 82, no. 3, pp. 1181–1191. doi: 10.1128/IAI.01634-13

Авторы:

Сомова Л.М., д.м.н., профессор, главный научный сотрудник лаборатории клеточной биологии и гистопатологии ФГБНУ НИИ эпидемиологии и микробиологии имени Г.П. Сомова, г. Владивосток, Россия;

Шубин Ф.Н., д.м.н., профессор, ведущий научный сотрудник лаборатории молекулярной эпидемиологии и микробиологии ФГБНУ НИИ эпидемиологии и микробиологии имени Г.П. Сомова, Владивосток, Россия;

Дробот Е.И., к.б.н., научный сотрудник лаборатории клеточной биологии и гистопатологии ФГБНУ НИИ эпидемиологии и микробиологии имени Г.П. Сомова, г. Владивосток, Россия;

Ляпун И.Н., к.б.н., научный сотрудник лаборатории клеточной биологии и гистопатологии ФГБНУ НИИ эпидемиологии и микробиологии имени Г.П. Сомова, г. Владивосток, Россия;

Плехова Н.Г., д.б.н., ведущий научный сотрудник лаборатории клеточной биологии и гистопатологии ФГБНУ НИИ эпидемиологии и микробиологии имени Г.П. Сомова, г. Владивосток, Россия; зав. Центральной научно-исследовательской лабораторией ФГБОУ ВО Тихоокеанский государственный медицинский университет МЗ РФ, г. Владивосток, Россия.

Authors:

Somova L.M., PhD, MD (Medicine), Professor, Head Researcher, Laboratory of Cellular Biology and Histopathology, Somov Institute of Epidemiology and Microbiology, Vladivostok, Russian Federation;

Shubin F.N., PhD, MD (Medicine), Professor, Leading Researcher, Laboratory of Molecular Epidemiology and Microbiology, Somov Institute of Epidemiology and Microbiology, Vladivostok, Russian Federation;

Drobot E.I., PhD (Biology), Researcher, Laboratory of Cellular Biology and Histopathology, Somov Institute of Epidemiology and Microbiology, Vladivostok, Russian Federation;

Lyapun I.N., PhD (Biology), Researcher, Laboratory of Cellular Biology and Histopathology, Somov Institute of Epidemiology and Microbiology, Vladivostok, Russian Federation;

Plekhova N.G., PhD, MD (Biology), Leading Researcher, Laboratory of Cellular Biology and Histopathology, Somov Institute of Epidemiology and Microbiology, Vladivostok, Russian Federation; Head of the Central Research Laboratory, Pacific State Medical University, Vladivostok, Russian Federation.

Поступила в редакцию 19.06.2018
Отправлена на доработку 26.03.2019
Принята к печати 09.04.2019

Received 19.06.2018
Revision received 26.03.2019
Accepted 09.04.2019