Инфекция и иммунитет
2014, Т. 4, № 3, с. 284–292

КРИОГЛОБУЛИНЕМИЧЕСКИЙ ВАСКУЛИТ, АССОЦИИРОВАННЫЙ С ХРОНИЧЕСКИМ ГЕПАТИТОМ В: КЛИНИЧЕСКИЕ НАБЛЮДЕНИЯ И ОБЗОР ЛИТЕРАТУРЫ

Н.В. Дунаева[1], О.Е. Никитина[1], Б.В. Стуков[2], В.Е. Карев[3], А.В. Мазинг[4], М.Ю. Лернер[4], С.В. Лапин[4], Арег А. Тотолян[5]

[1] *ФГБУ НИИ гриппа МЗ РФ, Санкт-Петербург, Россия*
[2] *Санкт-Петербургский Государственный педиатрический медицинский университет, Санкт-Петербург, Россия*
[3] *ФГБУ НИИ детских инфекций ФМБА, Санкт-Петербург, Россия*
[4] *Первый Санкт-Петербургский государственный медицинский университет им. акад. И.П. Павлова, Санкт-Петербург, Россия*
[5] *ФБУН НИИ эпидемиологии и микробиологии имени Пастера, Санкт-Петербург, Россия*

Резюме. В статье представлено описание двух случаев выявления криоглобулинемии III типа с манифестацией в виде криоглобулинемического васкулита у пациенток с хроническим гепатитом В в цирротической стадии. Ни в одном из наблюдений лабораторных признаков HCV-инфекции выявлено не было. У первой пациентки васкулит с поражением сосудов кожи, суставов дебютировал через 19 лет после документального выявления гепатита В. В течение трех лет активность васкулита нарастала, несмотря на пероральный прием преднизолона. Назначение энтекавира в дозе 0,5 г/сут привело к ремиссии заболевания. После самостоятельного прекращения терапии (длившейся всего 6 месяцев), васкулит вновь обострился, образовались криоглобулинемические язвы голеней. Применение плазмофереза, цитостатиков, глюкокортикоидов под прикрытием ламивудина частично временно уменьшило кожные проявления васкулита, но HBV-инфекция активировалась, и активность васкулита снова начала нарастать. Была произведена замена ламивудина на энтекавир, выполнены две инфузии ритуксимаба по 500 мг. На этом фоне новые высыпания прекратились, язвы мелкие зажили, крупные перешли в стадию рубцевания. У второй пациентки васкулит с поражением сосудов кожи, суставов, начальными признаками поражения почек (микрогематурией), дебютировал через 21 год после документального выявления гепатита В. Назначение энтекавира в дозе 0,5 г/сут в качестве первой линии терапии привело к ремиссии заболевания, сохраняющейся до настоящего момента. В обсуждении представленных наблюдений приводится анализ литературных данных о подходах к терапии данной категории пациентов.

Ключевые слова: *криоглобулинемия, криоглобулинемический васкулит, гепатит В, лечение криоглобулинемического васкулита.*

Авторы:
Дунаева Н.В., к.м.н., доцент, старший научный сотрудник отделения экспериментально-клинических исследований ФГБУ НИИ гриппа МЗ РФ, Санкт-Петербург, Россия;
Никитина О.Е., к.м.н., старший научный сотрудник отделения экспериментально-клинических исследований ФГБУ НИИ гриппа МЗ РФ, Санкт-Петербург, Россия;
Стуков Б.В., к.м.н., доцент, доцент кафедры инфекционных болезней взрослых и эпидемиологии СПбГПМУ, Санкт-Петербург, Россия;
Карев В.Е., к.м.н., зав. лабораторией патоморфологии ФГБУ НИИ детских инфекций ФМБА России, Санкт-Петербург, Россия;
Мазинг А.В., к.м.н, ведущий научный сотрудник НМЦ по молекулярной медицине МЗ РФ ПСПбГМУ им. акад. И.П. Павлова, Санкт-Петербург, Россия;
Лернер М.Ю., врач-лаборант лаборатории диагностики аутоиммунных заболеваний НМЦ по молекулярной медицине МЗ РФ ПСПбГМУ им.акад.И.П.Павлова, Санкт-Петербург, Россия;
Лапин С.В., к.м.н., заведующий лабораторией диагностики аутоиммунных заболеваний НМЦ по молекулярной медицине МЗ РФ ПСПбГМУ им. акад. И.П. Павлова, Санкт-Петербург, Россия;
Тотолян А.А., д.м.н., профессор, член-корреспондент РАМН, зам. директора по науке ФБУН НИИ эпидемиологии и микробиологии имени Пастера, Санкт-Петербург, Россия.

Адрес для переписки:
Дунаева Наталья Викторовна
197376, Россия, Санкт-Петербург, ул. Проф. Попова, 15/17.
Тел./факс: (812) 499-15-48 (служебн.). Тел.: +7 921 741-88-20 (моб.).
E-mail: nvch@mail.ru

поступила в редакцию 14.02.2014
принята к печати 05.07.2014

© Дунаева Н.В. и соавт., 2014

Криоглобулинемия представляет собой патологическое состояние, при котором в крови обнаруживаются циркулирующие иммунные комплексы, представленные поликлональными или моноклональными иммуноглобулинами, способными преципитировать в условиях холода [14]. Криоглобулинемия может быть как бессимптомной лабораторной находкой у больных групп риска, так и проявляться характерной клинической картиной системного васкулита, включающей кожную геморрагическую пурпуру, полиневрит, артрит, гломерулонефрит и общеклиническую симптоматику. Криоглобулинемия может развиваться при различных лимфопролиферативных [18, 27, 34], аутоиммунных [18, 31] и инфекционных [12, 21, 26, 29] заболеваниях, а также применении ряда лекарственных средств [22]. Описаны случаи идиопатической криоглобулинемии [7, 18, 24], при внимательном исследовании которых криоглобулинемию удается связать с системной патологией тканей или паранеопластическим синдромом [24]. Среди инфекционных болезней наиболее часто криоглобулинемия развивается у больных хроническим гепатитом С. Частота развития криоглобулинемии, ассоциированной с вирусом гепатита С (HCV), патогенез и подходы к терапии освящены нами в предыдущих публикациях [2, 3, 4].

Криоглобулинемия, как бессимптомная, так и с клиническими проявлениями, при гепатите В без сочетания с HCV-инфекцией практически не описана. В доступной нам отечественной литературе нет примеров криоглобулинемического васкулита, ассоциированного с вирусом гепатита В (HBV). В зарубежной литературе имеются лишь небольшое число публикаций, затрагивающих отдельные клинические случаи [9, 10, 11, 13, 15, 16, 17, 20, 25, 28, 30]. В связи с этим мы представляем результаты наблюдения двух пациенток с криоглобулинемическим васкулитом, ассоциированным с HBV, с последующим обсуждением механизмов развития, прогрессирования и подходов к терапии данного состояния.

Клиническое наблюдение № 1

Пациентка В., 1958 г. рожд., пенсионерка. Впервые HBsAg был выявлен в 1990 г., противовирусной терапии не получала. Зудящие высыпания, напоминающие крапивницу, стали появляться в 2009 г. на ногах и руках, их появление сопровождалось субфебрильной температурой, что расценивалось как аллергия. В 2010 г. на фоне высыпаний по типу крапивницы стали появляться геморрагические элементы. С августа 2011 г. отмечалось увеличение количества высыпаний на конечностях, появление высыпаний на животе и спине. Получала дексаметазон 8 мг/сут в течение недели, прекратила прием самостоятельно в связи с улучшением состояния. В октябре 2011 г. вновь произошло нарастание количества и интенсивности высыпаний. Проведено дообследование на базе ревматологического отделения — полуколичественно выявлены криоглобулины с активностью ревматоидного фактора (РФ) 2650 МЕ/мл (норма < 20 МЕ/мл) при температуре 37°С и 1208 МЕ/мл при температуре 4°С. Клинический анализ крови и общий анализ мочи — без патологии. Было отмечено незначительное повышение трансаминаз (АЛАТ — 47 МЕ/л, АСАТ — 53 МЕ/л) и С-реактивного белка (8,22 г/л при норме 0–5 г/л), креатинин 0,064 мкмоль/л. Мочевина, глюкоза, КФК, ЛДГ, натрий калий, общий белок, фибриноген, С3 и С4 фракции комплемента, IgG в пределах нормальных значений. На фоне увеличения дозы преднизолона до 30 мг/сут количество и интенсивность высыпаний уменьшились, однако отмечалось периодическое появление новых геморрагических высыпаний. При определении вирусной нагрузки выявлена высокая активность HBV (90 158 483 копий/мл), в связи с чем была начата терапия препаратами альфа-интерферона по 3 млн 3 раза в неделю, которая продолжалась в течение 3 месяцев в сочетании с постепенным снижением дозы преднизолона с 30 до 10 мг/сут. Интерферон пациентка приостановила самостоятельно по финансовым мотивам за неделю до обращения к инфекционисту.

При обследовании у врача-инфекциониста в декабре 2011 г. беспокоили выраженные боли в области коленных и голеностопных суставов, лихорадка до 38°С ежедневно с максимумом в вечернее время. Объективно наблюдалась пальпируемая геморрагическая пурпура нижних конечностей, и в меньшей степени, верхних конечностей (рис. 1а, III обложка), живота и спины с проявлениями капилляротоксикоза в местах трения одежды. Также обнаружены отеки голеностопных суставов и нижней трети голеней, нарушение периферической чувствительности, артериальная гипертензия, спленомегалия.

Выявлен генотип D вируса гепатита В, не были обнаружены HBeAg, HBeAb, HCVAb, HDVAb, результат ПЦР на наличие РНК HCV отрицательный. Клинико-лабораторных признаков бруцеллеза, псевдотуберкулеза, иерсиниоза, листериоза, болезни Брилля, туляремии, брюшного тифа, малярии, эхинококкоза, токсокароза, описторхоза, трихинеллеза не выявлено. По данным фиброэластометрии — F4 стадия фиброза печени, по данным УЗИ — спленомегалия. На этом этапе криоглобулины не были выявлены и активность РФ не имела тенденции к снижению при изменении температуры: РФ при 37°С — 2650 МЕ/мл, при 4°С – 2650 МЕ/мл. Не было выявлено антинуклеарного фактора, антимитохондриальных

антител, антител к гладким мышцам и LKM-1, антител к экстрагируемому нуклеарному антигену, парапротеинов классов IgM, IgG, IgA или представленного свободными легкими цепями иммуноглобулинов каппа/лямбда. Пациентке взята кровь на криоглобулины повторно с отрицательным результатом, однако активность ревматоидного фактора зависела от температуры сыворотки РФ при 37°С — 2650 МЕ/мл, при 4°С – 1280 МЕ/мл.

При биопсии кожи установлен острый тяжелый альтеративно-экссудативный геморрагический васкулит с преимущественным поражением сосудов артериального и капиллярного типа. Иммуногистохимически не были выявлены HBsAg и HBcorAg, цитомегаловирус. Иммунофлюоресцентное исследование участка биоптата кожи не выявило отложений IgG, IgM, IgA, C1q, C3, тест волчаночной полоски отрицательный.

С 23.01.2012 г. пациентка начала принимать энтекавир в дозе 0,5 г/сут. На фоне терапии в течение двух недель температура снизилась до 37°С, через 1 месяц — элементы стали мельче (не крупнее 3 мм в диаметре), располагались реже. Репликация вируса гепатита В снизилась до 2 050 000 копий/мл. Через 2 месяца приема энтекавира высыпания фактически полностью купировались, оставив гиперпигментацию на голенях (рис. 1б, III обложка). В последующем пациентка чувствовала себя достаточно хорошо, в связи с чем она прекратила прием энтекавира в июле 2012 г. В общей сложности противовирусная терапия длилась 6 месяцев. Ухудшение наступило летом 2013 г. с повторным появлением и нарастанием в динамике высыпаний на нижних конечностях с постепенной генерализацией, болей голеностопных суставах и нарушений периферической чувствительности. Объективно в сентябре 2013 г. отмечался васкулит в стадии выраженного обострения: высыпания на нижних и верхних конечностях, туловище, отеки голеней, изъязвления на левой голени (рис. 2, III обложка).

Лабораторное обследовании показало низкую вирусную нагрузку по гепатиту В (49 копий/мл), минимальный цитолитический синдром (АЛАТ — 49 МЕ/л), отсутствие клинико-лабораторных признаков холестаза при компенсированной белково-синтетической функции печени. У пациентки впервые выявлены криоглобулины, криокрит составил 4%, РФ при 37°С — 120 МЕ/мл, при 4°С — 79 МЕ/мл.

На базе ревматологического отделения пациентке на фоне ламивудина 300 мг/сут проведено 3 кура плазмафереза в сочетании с внутривенным введением дексаметазона и внутривенным введением циклофосфана в общей дозе 1,0 г. В дальнейшем назначен азатиоприн в дозе 150 мг/сут и прием пероральной формы преднизолона в дозе 30 мг/сут. Состояние улучшилось: пациентка отмечала уменьшение слабости, начали затягиваться язвы. Больная была выписана из стационара, ламивудин заменен на энтекавир 0,5 г/сут. Доза преднизолона на тот момент снижалась согласно рекомендациям ревматолога и составляла 15 мг/сут. На этом фоне вновь стали появляться геморрагические высыпания, и изъязвления. При обследовании выявлена активация HBV с нарастанием вирусной нагрузки до 1 300 000 копий/мл плазмы на фоне минимального цитолитического синдрома и отсутствии холестатического синдрома. В декабре 2013 г. пациентке были проведены 2 инфузии ритуксимаба по 500 мг, первая из них в сочетании с циклофосфаном 1000 мг. На настоящий момент пациентка принимает преднизолон 10 мг/сут, азатиоприн 150 мг/сут, энтекавир 0,5 г/сут. Свежие высыпания единичные периодически, мелкие язвы затянулись, две крупные в стадии заживления под струпом (рис. 3, III обложка). Вирусная нагрузка составила 8780 копий/мл, при отсутствии цитолитического и холестатического синдромов, сохранной белково-синтетической функции печени. Таким образом, у пациентки диагностирован хронический вирусный гепатит В генотип D, HBeAg негативный, осложненный цирротической трансформацией печени (фиброэластометрия F4 по Metavir), класс А по Чайлд–Пью, спленомегалией и смешанной криоглобулинемией III типа, представленной криоглобулинемическим васкулитом с поражением сосудов кожи, периферических нервов и суставов.

Клиническое наблюдение № 2

У пациентки О., 1961 г. рожд., HBsAg был выявлен в 1990 г., но до появления симптоматики криоглобулинемии противовирусной терапии она не получала. В июне 2011 г. впервые появились высыпания на нижних конечностях с отечностью и сильными болями в голеностопных суставах, подъемы артериального давления до 160/90 мм рт. ст. Ранее гипертонией не страдала. Пациентка самостоятельно вводила внутримышечно витамин В12, внутривенно глюконат кальция, голени и голеностопные суставы обрабатывала мазью, содержащей бетаметазон и салициловую кислоту. На этом фоне состояние стабилизировалось, новых высыпаний не было, боли и отечность голеностопных суставов ушли. В январе 2012 г. в анализе мочи отмечено появление измененных эритроцитов от нуля до 3 в поле зрения при отсутствии белка, глюкозы и удельной плотности мочи 1020 г/л. Креатинин и мочевина в пределах нормальных значений. Кожных проявлений васкулита в этот период не было. В феврале 2012 г. рецидивировали высыпания на нижних конечностях и отеки голеностопных суставов.

При обследовании у инфекциониста в марте 2012 г. больную беспокоили выраженные боли в икроножных мышцах и голеностопных суставах, скованность (тяжесть) при ходьбе, отечность голеностопных суставов (больше левого сустава), высыпания на нижних конечностях. Из-за болей передвигалась с использованием подмышечных костылей, при помощи посторонних лиц. Определялись отеки голеностопных суставов и нижних третей голеней, больше слева. Пальпируемая геморрагическая пурпура нижних конечностей в виде 40–50 элементов диаметром от 0,3 до 1,0 см (рис. 4а, III обложка). Отмечалась артериальная гипертензия, гепатомегалия, выраженная спеленомегалия. Вирусная нагрузка составляла более 10 млн копий/мл плазмы, выявлен генотип А, обнаружены HBcorIgM, HBsAg, HBeAb, при этом не выявлены HBeAg и HCV Ab, отрицательный результат ПЦР на наличие РНК HCV, не обнаружены антитела к неструктурным антигенам и ядерному антигену HCV, плотность печени по данным эластометрии составила 26,3 кПа (F4 стадия по Metavir). При иммунологическом обследовании выявлены криоглобулины с криокритом, составлявшим 12%, РФ при 37°С – 2650 МЕ/мл, при 4°С – 1280 МЕ/мл, парапротеинов классов IgM, IgG,IgA или представленных свободными легкими цепями иммуноглобулинов каппа/лямбда в криопреципитате не выявлено.

Не было выявлено антинуклерного фактора, антимитохондриальных антител, антител к гладким мышцам и LKM-1, антинейтрофильных антител и антител к двухспиральной ДНК, а также антистрептолизина О. Мочевая кислота и фибриноген в пределах нормы. В анализе мочи обнаружена микрогематурия с числом эритроцитов 2–4 в поле зрения. По данным УЗИ отмечалась спленомегалия.

Поскольку не было выявлено признаков гепатита С, повторно проведено исследование криоглобулинов, криокрит составил 14%, РФ при 37°С — 1280 МЕ/мл, при 4°С — 640 МЕ/мл, парапротеинов классов IgM, IgG, IgA или представленного свободными легкими цепями иммуноглобулинов каппа и лямбда в криопреципитате не выявлено. При повторном исследовании разовой порции мочи наросла микроэритроцитурия до 5–7–10 эритроцитов в поле зрения. Был рекомендован прием энтекавира по 0,5 г/сут. После начала приема энтекавира в течение трех первых дней ушли отеки нижних конечностей, значительно уменьшились боли, пациентка перестала использовать подмышечные костыли, перешла на опорную палку. Через 2 недели противовирусной терапии начала ходить самостоятельно без дополнительной поддержки, боли в мышцах и суставах прекратились. Высыпания становились реже и видоизменились — стали мельче (0,3–0,5 см) и более плоскими (рис. 4Б), практически полностью прекратились через 1 месяц от начала терапии. Последние новые высыпания отмечались пациенткой через 5 месяцев терапии и в дальнейшем не рецидивировали. Эритроцитурия уменьшилась через месяц и прекратилась через 2 месяца. Слабость перестала беспокоить через 1 месяц от начала терапии. Артериальное давление практически стабилизировалось к 6 месяцу терапии, окончательно нормализовалось к 9 месяцу, при отсутствии приема гипотензивных средств. Пальпаторно и перкуторно печень и селезенка заметно уменьшились с 3-го месяца терапии. Динамика лабораторных данных представлена в таблице.

На 12 месяце терапии выполнена биопсия печени. Выявлен хронический вирусный гепатит с преобладанием изменений, характерных для гепатита В с умеренной гистологической активностью. Индекс гистологической активности по шкале Knodell составил 10 баллов, по шкале Metavir — A2. Выявлен выраженный прогрессирующий фиброз по Knodell 4 балла, по шкале Metavir — F3. Также были обнаружены морфологические изменения, которые не укладываются в картину хронического вирусного гепатита. Кроме очагового крупнокапельного стеатоза печени, отмечалось утолщение стенок артерий портальных трактов за счет пролиферации клеток эндотелия и элементов медии, а также фиброзирование стенок печеночных вен с неравномерной окружающей лимфо-гистиоцитарной инфильтрацией (рис. 5). Иммуногистохимически были выявлены HBsAg и HBcorAg, не выявлено NS3-HCV.

Таким образом, у представленной пациентки установлен хронический вирусный гепатит В генотип А, HBeAg негативный, осложненный цирротической трансформацией печени, класс А по Чайлд–Пью, спленомегалией, смешанной криоглобулинемией III типа, криоглобулинемическим васкулитом с поражением сосудов кожи, суставов, начальными признаками поражения почек и вторичной артериальной гипертензией.

Обсуждение

В представленных случаях нами была диагностирована смешанная криоглобулинемия, которая представляет редкое внепеченочное осложнение HBV-инфекции. Особенностью второго наблюдения является наличие поражения почек. С целью исключения HCV-инфекции мы исследовали наличие HCVAb, антител к неструктурным белкам HCV, РНК HCV двухкратно у пациентки из наблюдения № 1 и трехкратно в ходе наблюдения и лечения у пациентки № 2. Исследуемые показатели были отрицательными во всех случаях, что позволяет исключить HCV-инфекцию. Кроме того, у вто-

ТАБЛИЦА. ДИНАМИКА ЛАБОРАТОРНЫХ ПОКАЗАТЕЛЕЙ ПАЦИЕНТКИ О. (КЛИНИЧЕСКОЕ НАБЛЮДЕНИЕ № 2)

Показатель	Первичный визит	Старт ПВТ	Сроки терапии					
			1 мес.	3 мес.	6 мес.	9 мес.	12 мес.	18 мес.
ПЦР HBV, копий/мл	> 10 млн	пол.	пол.	13700	отр.	отр.	отр.	отр.
Кол-во HBsAg, МЕ/мл	пол.	пол.	пол.	пол.	3900	3300	5600	пол.
Криокрит, %	12	14	8	5	8	4	4	2
Ревматоидный фактор при 37°С, МЕ/мл	2650	1280	1280	2650	1280	2650	80	191
Ревматоидный фактор при 4°С, МЕ/мл	1280	640	640	640	640	640	40	113
АлАТ, МЕ/л	75	54	37	10	21	12	28	32
АсАТ, МЕ/л	93	98	49	28	30	26	32	31
Билирубин, мкмоль/л	12,6	13,1	9,7	16,3	13,9	16	18,5	21,7
Креатинин, мкмоль/л	64	66	51	63	64	71	73	86
Протромбиновый индекс, %	79	78	88	н.д.	85	н.д.	85	85
Альбумин, г/л	33,4	38,3	43	43,5		42,8	39,5	39,3
Гемоглобин, г/л	83	101	113	111	122	117	123	121
Эритроциты, $\times 10^{12}$ кл/л	2,7	3,42	3,65	3,64	3,2	3,7	3,8	3,7
Тромбоциты, $\times 10^{9}$ кл/л	112	113	107	136	188	89	101	87
Лейкоциты, $\times 10^{9}$ кл/л	3,2	3,98	4,06	3,9	3,2	3,3	3,0	2,9
СОЭ, мм/час	25	22	10	2	2	10	10	10

Примечания: пол. — полжительная реакция; отр. — отрицательная реакция; ПВТ — противовирусная терапия.

рой пациентки была проведена пункционная биопсия печени. Иммуногистохимическое исследование биоптата не выявило наличия NS3-протеина вируса гепатита С в ткани печени. В то же время мы не исследовали криопреципитаты на наличие HCV. В литературе имеется описание случая криоглобулинемического васкулита у больного в цирротической стадии хронического гепатита В, у которого в криопреципитате была выявлена РНК HCV при отсутствии антител к вирусу и РНК HCV в крови [8].

Механизмы развития криоглобулинемии при HBV-инфекции не исследованы. Вероятно, они идентичны таковым при HCV-инфекции, при которой основным механизмом, индуцирующим синтез криоглобулинов, является хроническая стимуляция В-лимфоцитов вирусом гепатита В. Это ведет к формированию иммунных комплексов, оседающих на стенках микрососудов.

В сравнении с наблюдаемыми нами ранее пациентами с HCV-ассоциированным криоглобулинемическим васкулитом [1, 2], у представ-

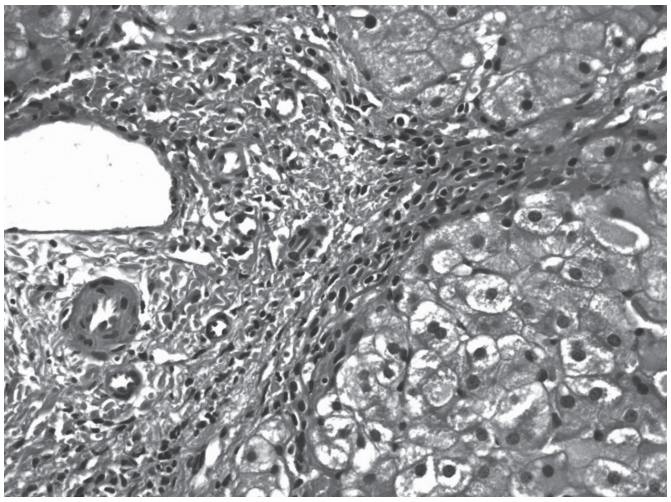

Рисунок 5. Клиническое наблюдение № 2. Пролиферативные изменения эндотелия сосудов и утолщение стенки артерии портального тракта. Окр. гематоксилином и эозином. Ув. х400

ленных больных отмечался значительно более выраженный болевой синдром и более низкие цифры криокрита при сопоставимых по тяжести кожных проявлениях васкулита. Эти находки согласуются с данными литературы. Ни в одном из доступных нам исследований с указанием цифр криокрита не зафиксирован криокрит выше 6% [9, 13, 25], кроме того все исследователи отмечают наличие достаточно выраженных артралгий. Хотя клинически у первой пациентки отмечался тяжелый васкулит, а взятие и транспортировка крови в лабораторию поводилась в строгом соответствии с разработанной нами процедурой [5], криоглобулины обнаружены не были. Отрицательный результат лабораторного теста в этом случае можно объяснить длительной терапией глюкокортикоидами. Позднее, при наличии выраженного обострения с формированием язв на фоне терапии преднизолоном в дозе 10 мг/сут, криокрит составил лишь 4%.

Проследить связь развития криоглобулинемии с уровнем вирусной нагрузки, генотипом HBV, наличием HBeAg, степенью фиброза печени, полом больных не представляется возможным ввиду малого количества наблюдений. Обе наши пациентки в период первичного обращения имели высокую вирусную нагрузку в сочетании с выраженными проявлениями васкулита, артралгиями. Однако в дальнейшем у пациентки из наблюдения № 1 на фоне минимальной нагрузки (49 копий/мл) отмечался активный васкулит с формированием язв. Одна пациентка имела генотип А HBV, другая — генотип Д. Обе больные были негативными по HBeAg, и у них отмечались признаки цирротической трансформации печени. В литературе описано развитие криоглобулинемии с клинической манифестацией как на фоне высокой (в большинстве наблюдений), так и на фоне низкой вирусной нагрузки, вне зависимости от наличия HBeAg. Генотип исследовали лишь в двух из доступных нам исследований, включавших в общей сложности 8 больных. Семь итальянских пациентов были с генотипом Д [9], одна женщина из Тайваня страдала HBV-инфекцией генотипа В [15]. В литературных случаях степень фиброза варьировала от начальной до терминальной. В основном фиксировали выраженные фибротические изменения печени (3–4 стадия фиброза по Metavir). Описаны больные как мужского, так и женского пола.

У обеих наших пациенток выявлен III тип криоглобулинемии. В доступной нам литературе у 1 женщины фиксировался III тип [13], у 10 человек — II [9, 13, 16] и у 8 человек типирование криоглобулинов не проводили.

Подходы к терапии данной категории пациентов не стандартизированы ввиду редкой встречаемости такой комбинированной патологии. Учитывая этиологию криоглобулинемии, этиотропной терапией является противовирусная терапия нуклеозидными/нуклеотидными аналогами, которая оказалась эффективной как в наших случаях, так в случаях, описанных в научной литературе [9, 11, 13, 15, 17, 20, 30]. Большинство авторов использовало противовирусную терапию в сочетании с назначением глюкокортикоидов [8, 13, 16, 28]. Описано также применение интерферона альфа 2b 5Ме 3 раза в неделю и метилпреднизолона 8 мг/сут с положительным эффектом [13]. У наших пациенток первичная терапия энтекавиром оказалась эффективной. К сожалению, пациентка из наблюдения № 1 имела низкую приверженность терапии и после достижения ремиссии прекратила лечение на 6-м месяце. Достигнутая ремиссия продлилась несколько месяцев после прекращения терапии, в последующем началось прогрессирование васкулита вплоть до образования язв. Курсы цитостатической и усиленной глюкокортикоидной терапии в сочетании с плазмоферезом и ламивудином стабилизировали состояние лишь частично. Кроме того, терапевтической мощности ламивудина не хватило для предотвращения активации HBV.

Для патогенетической терапии наиболее рефрактерных случаев криоглобулинемии в качестве препаратов «второй линии» может использоваться ритуксимаб. Ритуксимаб представляет собой моноклональное антитело к CD20 рецепторам, которые входят в состав антиген-распознающего рецептора наряду с CD19 и мембранными формами IgM и IgD [6]. Рецепторы экспрессируются на зрелых В-лимфоцитах, при их блокировке прекращается синтез аутоантител и криоглобулинов. Так, F. Pasquet и соавт. [25] у пациента HBV-ассоциированным криоглобулинемическим васкулитом с поражением сосудов кожи, синдромом Рейно, Шегрена, криоглобулинемическим гломерулонефритом после неудачных попыток пульс терапии метилпреднизолоном, циклофосфаном, курсов плазмообмена, применили ритуксимаб в дозе 375 мг/м^2 на одно введение. Авторы использовали 4 инфузии препарата с интервалом 1 раз в неделю в сочетании с преднизолоном 25 мг/сут и энтекавиром 0,5 г/сут. Уже на фоне последнего курса была достигнута ремиссия заболевания. Были купированы высыпания и нормализовалась функция почек. У нашей пациентки из клинического наблюдения № 1 усиление проводимой противовирусной и иммуносупрессивной терапии ритуксимабом оказало переломный эффект — практически прекратились свежие высыпания и началось заживление язв. Однако применяя ритуксимаб у больных с HBV-инфекцией, необходимо помнить о возможности активации вируса вплоть до развития фульминантного гепатита [19, 32]. Большин-

ство авторов рекомендует применять данный препарат только под прикрытием нуклеозидных/нуклеотидных аналогов [23, 33].

Таким образом, при HBV-инфекции возможно развитие криоглобулинемии с клинической манифестацией. Поэтому все пациенты с васкулитами должны быть своевременно обследованы на наличие криоглобулинов и вирусов гепатита С и В. Пациентам с HBV-ассоциированным криоглобулинемическим васкулитом целесообразно в качестве первой линии терапии применять нуклезидные/нуклеотидные аналоги, поскольку данные препараты являются этиотропными и обладают хорошим профилем безопасности. Предпочтительно использовать препараты с мощным противовирусным эффектом и высоким барьером резистентности, например энтекавир и тенофовир.

Russian Journal of Infection and Immunity = Infektsiya i immunitet
2014, vol. 4, no. 3, pp. 284–292

FOR THE PRACTICAL PHYSICIANS

CRYOGLOBULINEMIC VASCULITIS ASSOCIATED WITH HBV INFECTION: CLINICAL OBSERVATIONS AND LITERATURE REVIEW

Dunaeva N.V.[a], Nikitina O.E.[a], Stukov B.V.[b], Karev V.E.[c], Mazing A.V.[d], Lerner M.Y.[d], Lapin S.V.[d], Totolian Areg A.[e]

[a] *Research Institute for Influenza, St. Petersburg, Russian Federation*
[b] *St. Petersburg State Pediatric Medical University, St. Petersburg, Russian Federation*
[c] *Research Institute for Children's Infections, St. Petersburg, Russian Federation*
[d] *St. Petersburg First Pavlov State Medical University, St. Petersburg, Russian Federation*
[e] *St. Petersburg Pasteur Institute, St. Petersburg, Russian Federation*

Abstract. Description of two clinical cases of chronic HBV hepatitis at cirrhotic stage associated with type III cryoglobulinemia manifested with symptoms of systemic vasculitis is presented in current article. There were no signs of HCV infection in both patients. In first case cutaneous vasulitis appeared after 19 years since serological finding of HBsAg and vasculitis progressed despite steroid therapy. Initiation of antiviral therapy (entecavir 0.5 g/day) induced transient remission. After interruption of antiviral therapy vasculitis reappeared with several vasculitic ulcers on lower legs. Mild improvement of vasculitis was noted after repeated plasmapheresis, steroid and cytostatic treatment with addition of lamivudin. Despite therapy reactivation of HBV infection was detected. Lamivudin was changed to entecavir and rituximab was given in two 500 mg infusions. Combined antiviral and anti-CD20 treatment induced remission of cutaneous vasculitis and healing of leg ulcers. In other case vasculitis manifested after 21 years since detection of HBsAg with cutaneous purpura, arthritis and microhematuria. Entecavir 0.5 g/day induced rapid virological response and complete remission of symptoms related to vasculitis. Similar literature cases were reviewed and available treatment options in refractory cryoglobulinemic vasculitis were discussed.

Key words: *cryoglobulinemia, cryoglobulinemic vasculitis, hepatitis B, treatment of cryoglobulinemic vasculitis.*

Authors:
Dunaeva N.V.✉, PhD (Medicine), Associate Professor, Senior Researcher, Division of Experimental and Clinical Investigations, Research Institute for Influenza, St. Petersburg, Russian Federation;
197376, Russian Federation, St. Petersburg, Professor Popov str., 15/17.
Phone: +7 921 741-88-20 (mobile). Phone/fax: +7 (812) 499-15-48 (office). E-mail: nvch@mail.ru
Nikitina O.E., PhD (Medicine), Senior Researcher, Division of Experimental and Clinical Investigations, Research Institute for Influenza, St. Petersburg, Russian Federation;
Stukov B.V., PhD (Medicine), Associate Professor, Department of Infectious Diseases, St. Petersburg State Pediatric Medical University, St. Petersburg, Russian Federation;
Karev V.E., PhD (Medicine), Head of the Laboratory of Pathomorphology, Research Institute for Children's Infections, St. Petersburg, Russian Federation;
Mazing A.V., PhD (Medicine), Leading Researcher, Center for Molecular Medicine, St. Petersburg First Pavlov State Medical University, St. Petersburg, Russian Federation;
Lerner M.Y., Doctor-Laboratory Assistant, Laboratory of Diagnostics of Autoimmune Diseases, Center for Molecular Medicine, St. Petersburg First Pavlov State Medical University, St. Petersburg, Russian Federation;
Lapin S.V., PhD (Medicine), Head of the Laboratory of Diagnostics of Autoimmune Diseases, Center for Molecular Medicine, St. Petersburg First Pavlov State Medical University, St. Petersburg, Russian Federation;
Totolian Areg A., PhD, MD (Medicine), Corresponding Member of the RAMS, Deputy Director on Science, St. Petersburg Pasteur Institute, St. Petersburg, Russian Federation.

Received 14.02.2014 Accepted 05.07.2014

Список литературы/References

1. Дунаева Н.В. Клинико-морфологическая характеристика гломерулонефритов у больных хроническим гепатитом С: дис. ... канд. мед. наук. В. Новгород, 2008. 146 с. [Dunaeva N.V. Kliniko-morfologicheskaya kharakteristika glomerulonefritov u bol`nykh khronicheskim gepatitom S: dis. ... kand. med. nauk [Dunaeva N.V. Clinical and morphological characteristics of гломерулонефритов in patients with chronic hepatitis C. Cand. Med. Sci. Diss.]. *V. Novgorod, 2008, 146 p.*].
2. Дунаева Н.В. Противовирусная терапия хронического гепатита С, осложненного развитием криоглобулинемии с поражением почек (клинические примеры) // Актуальные вопросы социально-значимых инфекций: материалы 10-й юбилейной российско-итальянской конф. В. Новгород, 2011. С. 87–94. [Dunaeva N.V. *Protivovirusnaya terapiya khronicheskogo gepatita S, oslozhnionnogo razvitiem krioglobulinemii s porazheniem pochek (klinicheskie primery)* [Antiviral therapy of chronic hepatitis C, complicated by the development of cryoglobulinemia with renal damage (clinical case reports)] Aktual'nye voprosy sotsial'no-znachimykh infektsiy: materialy 10-y yubileynoy rossiysko-ital'yanskoy konf. [Materials of the 10th anniversary of the Russian-Italian conference «Topical issues of socially significant infections»]. V. Novgorod, 2011, pp. 87–94.].
3. Дунаева Н.В., Неустроева Ю.А., Тихомирова Т.А., Сысоев К.А., Алексеева Н.П., Лапин С.В., Эсауленко Е.В., Добронравов В.А., Чухловин А.Б., Тотолян Арег А. Распространенность и факторы риска развития криоглобулинемии, ассоциированной с хроническим гепатитом С // Медицинская иммунология. 2007. Т. 9, № 6. С. 575–580. [Dunaeva N.V., Neustroeva Yu.A., Tikhomirova T.A., Sysoev K.A., Alekseeva N.P., Lapin S.V., Esaulenko E.V., Dobronravov V.A., Chukhlovin A.B., Totolyan Areg A. Rasprostranennost` i faktory riska razvitiya krioglobulinemii, assotsiirovannoy s khronicheskim gepatitom S [Prevalence and risk factors in development of chronic hepatitis C-associated cryoglobulinemia]. *Meditsinskaya immunologiya = Medical Immunology, 2007, vol. 9, no. 6, pp. 575–580.*].
4. Дунаева Н.В., Эсауленко Е.В. Криоглобулинемия и вирус гепатита С // Журнал инфектологии. 2011. Т. 3, № 2. С. 15–20. [Dunaeva N.V., Esaulenko E.V. Krioglobulinemiya i virus gepatita S [Cryoglobulinemia and hepatitis C virus]. *Zhurnal Infektologii = Journal of Infectology, 2011, vol. 3, no. 2, pp. 15–20.*].
5. Неустроева Ю.А., Тихомирова Т.А., Дунаева Н.В., Лапин С.В., Тотолян А.А. Оптимизация полуколичественного метода выявления криоглобулинов в условиях клинико-диагностической лаборатории // Клин. лаб. диагностика. 2007. № 1. С. 37–41. [Neustroeva Yu.A., Tikhomirova T.A., Dunaeva N.V., Lapin S.V., Totolian A.A. Optimizatsiya polukolichestvennogo metoda vyyavleniya krioglobulinov v usloviyakh kliniko-diagnosticheskoy laboratorii [Optimization of semiquantitative method for detection of cryoglobulins under the conditions of a clinical diagnostic laboratory]. *Klinicheskaya laboratornaya diagnostika = Clinical Laboratory Diagnostics, 2007, no. 1, pp. 37–41.*].
6. Фрейдлин И.С., Тотолян А.А. Клетки иммунной системы III–V. М.: Наука, 2001. 390 с. [Freydlin I.S., Totolian A.A. *Kletki immunnoy sistemy III–V* [Cells of the immune system III–V]. Moskow: Nauka, 2001, 390 p.].
7. Almirall J., Amengual M.J., Lopez T., Andreu X., Oristrell J., Sala M., Luelmo J., Dalmau B. Type II essential mixed cryoglobulinemia and renal disease. Hepatitis C virus association. *Nefrologia, 2002, vol. 22, no. 6, pp. 531–539.*
8. Barone M., Licinio R., Amoruso A., Viggiani M.T., Larocca A.M.V., Di Leo A. Lesson from an intriguing case of cryoglobulinemia. *World J. Gastroenterol., 2013, vol. 19, no. 2, pp. 304–306.*
9. Boglione L., D'Avolio A., Cariti G., Di Perri G. Telbivudine in the treatment of hepatitis B-associated cryoglobulinemia. *J. Clin. Virol., 2013, vol. 56, no. 2, pp. 167–169.*
10. Bouhsain S., Ouzzedoun N., Tellal S., Dami A., Biaz A., Elmechtani S., Kazmouhi L., Derouiche M., Mikdame M. Kidney vasculitis connected to cryoglobulinemia IIA and hepatitis B. *Ann. Biol. Clin. (Paris), 2007, vol. 65, no. 6, pp. 643–646.*
11. Çakir N., Pamuk Ö., Ümit H., Midilli K. Successful treatment with adefovir of the one patient whose cryoglobulinemic vasculitis relapsed under lamivudine therapy and who was diagnosed to have HBV virologic breakthrough with YMDD mutations. *Internal Medicine, 2006, vol. 45, pp. 1213–1215.*
12. Castillo J.R., Kirchner E., Farver C., Calabrese L.H. Cryoglobulinemic vasculitis and lymphocytic interstitial pneumonitis in a person with HIV infection. *AIDS Read, 2005, vol. 15, no. 5, pp. 252–255.*
13. D'Amico E., Pace-Palitti V., Di Lembo E., Palazzi C. Successful treatment of hepatitis B virus infection and related cryoglobulinaemic purpura with nucleoside/nucleotide analogues. *Clin. Exp. Rheumatol., 2013, vol. 31, no. 1, p. 155.*
14. D'Amico G., Fornasieri A. Cryoglobulinemia. Therapy in nephrology and hypertension: a companion to Brenner and Rector's The kidney. Ed. by Brady H.R., Wilcox C.S. *W.B. Saunders Company, 1999, Chap. 18, pp. 125–129.*
15. Enomoto M., Nakanishi T., Ishii M., Tamori A., Kawada N. Entecavir to treat hepatitis B-associated cryoglobulinemic vasculitis. *Ann. Intern. Med., 2008, vol. 149, no. 12, pp. 912–913.*
16. Enriquez R., Sirvent A.E., Andrada E., Escolano C., Rodriquez J.C., Millan I., Gutierrez F., Amoros F. Cryoglobulinemic glomerulonephritis in chronic hepatitis B infection. *Ren Fail., 2010, vol. 32, no. 4, pp. 518–522.*
17. Filer A., Hughes A., Kane K., Mutimer D., Jobanputra P. Successful treatment of hepatitis B-associated vasculitis using lamivudine as the sole therapeutic agent. *Rheumatology, 2001, vol. 40, no. 9, pp. 1064–1065.*
18. Foessel L., Besancenot J.F., Blaison G., Magy-Bertrand N., Jaussaud R., Etienne Y., Maurier F., Audia S., Martin T. Clinical spectrum, treatment, and outcome of patients with type II mixed cryoglobulinemia without evidence of hepatitis C infection. *J. Rheumatol., 2011, vol. 38, no. 4, pp. 716–722.*
19. Hanbali A., Khaled Y. Incidence of hepatitis B reactivation following rituximab therapy. *Am. J. Hematol., 2009, vol. 84, p. 195.*
20. Kawakami T., Ooka S., Mizoguchi M., Soma Y., Yamazaki M. Remission of hepatitis B virus-related cryoglobulinemic vasculitis with entecavir. *Ann. Intern. Med., 2008, vol. 149, no. 12, pp. 911–912.*
21. Kosmas N., Kontos A., Panayiotakopoulos G., Dimitrakopoulos A., Kordossis T. Decreased prevalence of mixed cryoglobulinemia in the HAART era among HIV-positive, HCV-negative patients. *J. Med. Virol., 2006, vol. 78, no. 10, pp. 1257–1261.*
22. Leclercq P., Frippiat F., Lambermont B. Cotrimoxazole induced mixed type II cryoglobulinemia. *Eur. J. Intern. Med., 2008, vol. 19, no. 4, pp. 303–304.*
23. Loomba R., Rowley A., Wesley R., Liang T.J., Hoofnagle J.H., Pucino. F., Csako G. Systematic review: the effect of preventive lamivudine on hepatitis B reactivation during chemotherapy. *Ann. Intern. Med., 2008, vol. 148, no. 7, pp. 519–528.*

24. Mascia M.T., Ferrari D., Campioli D., Sandri G., Mussini C., Ferri C. Non HCV-related mixed cryoglobulinemia. *Digestive and liver disease, 2007, vol. 39, Suppl 1, pp. 61–64.*
25. Pasquet F., Combarnous F., MacGregor B., Coppere B., Nausservey C., Ninet J., Hot A. Safety and efficacy of rituximab treatment for vasculitis in hepatitis B virus-associated type II cryoglobulinemia: a case report. *J. Med. Case Reports, 2012, vol. 6, no. 1, pp. 39.*
26. Rizos E., Dimos G., Liberopoulos E.N., Elisaf M.S., Drosos A.A. Cryoglobulinemic purpura in visceral leishmaniasis. *Rheumatol. Int., 2005, vol. 25, no. 6, pp. 469–471.*
27. Saadoun D., Asselah T., Resche-Rigon M., Charlotte F., Bedossa P., Valla D., Piette J.C., Marcellin P., Cacoub P. Cryoglobulinemia is associated with steatosis and fibrosis in chronic hepatitis C. *Hepatology, 2006, vol. 43, no. 6, pp. 1337–1345.*
28. Sawabe T., Uenotsuchi T., Imafuku S., Kohno H., Arima J., Horiuchi T. Remission of hepatitis B virus-related vasculitis with lamivudine. *Ann. Intern. Med., 2004, vol. 140, no. 8, pp. 672–673.*
29. Scotto G., Cibelli D.C., Saracino A., Prato R., Palumbo E., Fazio V., Scarabaggio T., Monno L., Angarano G. Cryoglobulinemia in subjects with HCV infection alone, HIV infection and HCV/HIV coinfection. *J. Infection, 2006, vol. 52, no. 4, pp. 294–299.*
30. Stecevic V., Pevzner M.M., Gordon S.C. Successful treatment of hepatitis B-associated vasculitis with lamivudine. *J. Clin. Gastroenterol., 2003, vol. 36, no. 5, p. 451.*
31. Trejo O., Ramos-Casals M., Lopez-Guillermo A., Garcia-Carrasco M., Yagie J., Cervera R., Font J., Ingelmo M. Hematologic malignancies in patients with cryoglobulinemia: association with autoimmune and chronic viral diseases. *Semin. Arthritis Rheum., 2003, vol. 33, no. 1, pp. 19–28.*
32. Tsutsumi Y., Tanaka J., Kawamura T., Miura T., Kanamori H., Obara S., Asaka M., Imamura M., Masauzi N. Possible efficacy of lamivudine treatment to prevent hepatitis B virus reactivation due to rituximab therapy in a patient with non-Hodgkin's lymphoma. *Ann. Hematol., 2004, vol. 83, pp. 58–60.*
33. Von Wagner M., Zeuzem S. Prevention and therapy of reactivation of hepatitis B in immunosuppressed patients. *Dtsch Med. Wochenschr., 2009, vol. 134, no. 6, pp. 255–258.*
34. Wintrobe M., Buell M. Hyperproteinemia associated with multiple myeloma. With report of a case in with anextraordinary hyperproteinemia was associated with thrombosis of the retinal veins and symptoms suggesting Raynaud's disease. *Bulletin of the John Hopkins Hospital, 1933, vol. 52, pp. 156–165.*

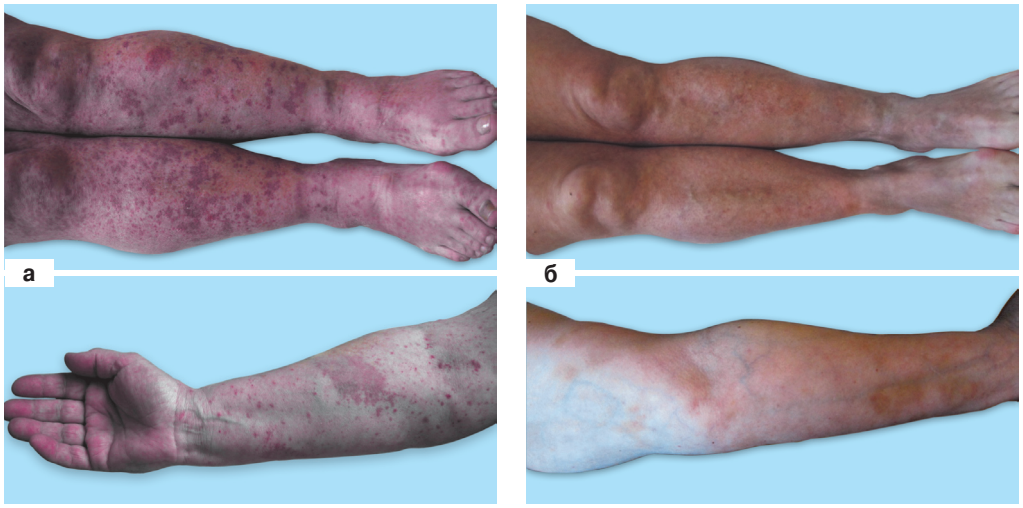

Рисунок 1. Клиническое наблюдение № 1: а — состояние перед стартом терапии энтекавиром (декабрь 2011 г.); б — состояние после 2-х месяцев терапии энтекавиром (февраль 2012 г.)

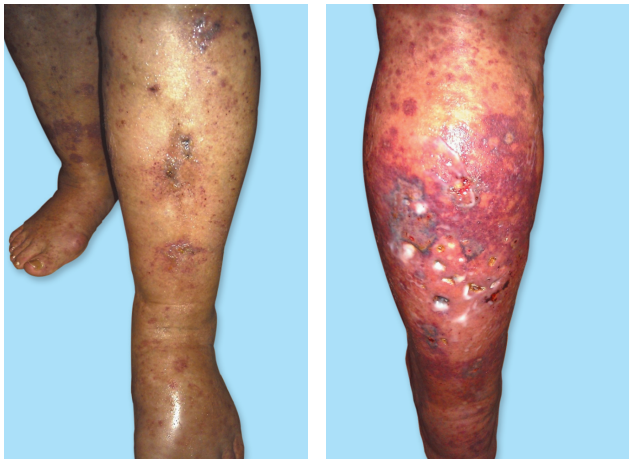

Рисунок 2. Клиническое наблюдение № 1. Состояние через 13 месяцев после самостоятельного прекращения приема энтекавира (сентябрь 2013 г.)

Справа — «белый» цвет в участках изъязвления является кремом с цинком, который пациентка использовала с подсушивающей целью.

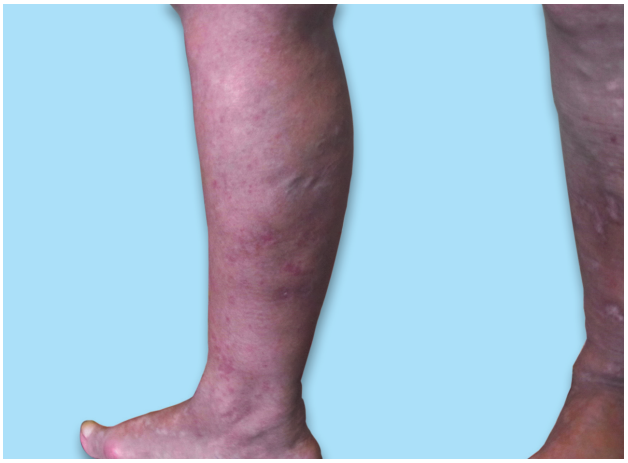

Рисунок 3. Клиническое наблюдение № 1. Состояние через 2 месяца после усиления проводимой терапии двумя инфузиями ритуксимаба (февраль 2014 г.)

Рисунок 4. Клиническое наблюдение № 2: а — состояние перед стартом терапии энтекавиром; б — состояние после 3-х месяцев терапии энтекавиром